Aus dem Pathologischen Institut der Universität Göttingen
Vorstand: Prof. Dr. Georg B. Gruber

Zur Kenntnis der abdominalen Ektopie des Herzens und dabei vorkommender Herzdivertikel

Inaugural-Dissertation

zur

Erlangung der Doktorwürde

der Medizinischen Fakultät der Universität zu Göttingen

vorgelegt

im Sommer 1937 von

Georg Walter Iffert
aus Urnshausen (Rhön).

1938

Bernhard Sporn Verlag Zeulenroda

Dekan: Prof. Dr. W. Krantz.

Berichterstatter: Prof. Dr. Gg. B. Gruber.

Tag der mündlichen Prüfung: 12. November 1937.

Meinen Eltern!

Digitized by the Internet Archive
in 2026

https://archive.org/details/IA40154024_0319

Eine der seltensten Mißbildungen des menschlichen Körpers ist die Ectopia cordis, die angeborene Verlagerung des Herzens von seiner normalen Stätte in der Brusthöhle an eine Stelle außerhalb derselben.

Sie kann — mit allen Übergangsmöglichkeiten — am Halse, im Bereich des Brustbeins, also durch einen Sternalspalt, oder unterhalb des Sternums durch eine Zwerchfellücke zustande kommen.

Auf den Thorax bezogen, wäre somit zu unterscheiden:

1. die Ectopia cordis suprathoracalis,
2. die Ectopia cordis thoracalis und
3. die Ectopia cordis subthoracalis s. abdominalis.

Von der E.c.suprathoracalis s.cervicalis sind nur wenige Fälle bekannt; in Schwalbes „Morphologie der Mißbildungen" gibt Herxheimer die Berichte von Cerutti (1559), Vaubonnais (1702) und Breschet (1826) an. Keine dieser Mißgeburten war lebensfähig.

Das gilt auch für die thoracale Herzectopie, die von allen drei Formen bei weitem am häufigsten beschrieben worden ist; ich erwähne indes nur einige neuere Fälle:

Petzholdt berichtet über ein männliches Neugeborene, das eine halbe Stunde lebte. Das Herz hing, ohne von einem Herzbeutel bekleidet zu sein, aus einem Defekt der vorderen Thoraxwand heraus. der proc.xyphoides fehlte; es fanden sich zwei obere Hohlvenen, ein Aneurysma septi membranacei und Kommunikation der Vorhöfe. — Außerdem hatte das Kind einen Wolfsrachen und eine Meningocele.

Rieländer fand bei einem männlichen Feten, der am Ende der 26. Schwangerschaftswoche tot geboren wurde, das Herz aus einer Sternallücke herausragend. Es war durch einen Amnionfaden, der an der Herzspitze inserierte, so zum Munde emporgezogen, daß die Herzspitze nach oben zeigte.

Am längsten lebte noch ein Mädchen, das Eberle beschrieben hat, nämlich drei Tage. Die Ectopie war durch das mittlere Drittel des Sternum zustande gekommen, von dem nur das Manubrium vollständig war; abwärts war beiderseits nur eine knorplige Leiste vorhanden. Auch hier war die Vena cava sup.sinistra persistiert, das Herz wies einen oberen Septumdefekt sowie Intertrabekularlücken auf.

Wesentlich günstigere Aussichten in Hinsicht auf die Lebensdauer kann die Ectopia cordis subthoracica s.abdominalis bieten.

So stellte Peacock bei einem 47 Jahre alten Arbeiter, der an einer Lungenentzündung gestorben war, diese Mißbildung fest! Das Herz lag, durch eine Zwerchfellücke kommend, auf dem linken Leberlappen. Durch einen Defekt des Herzbeutels war ein Teil des Großen Netzes eingedrungen und adhaerierte an der Herzvorderfläche.

Deschamps berichtet über einen alten Soldaten, der sich wegen häufiger „Nierenkoliken" vom Militärdienst zurückzog, heiratete und mehrere Kinder hatte. Nach seinem Tod ergab sich, daß das Herz an Stelle der rechten Niere lag. Die großen Gefäße gingen durch eine Zwerchfellücke nach oben zu den Lungen. Näheres war bei dem verfallenen Zustand der Leiche nicht mehr zu erkennen.

Bergemann fand bei der Untersuchung eines sechsunddreißigjährigen Mannes eine alte Nabelhernie und eine Rectusdiastase von 11 cm. Der proc.xyphoides fehlte, das Herz lag, ohne weitere Beschwerden zu machen, im Epigastrium.

Ramel sah bei einem Mädchen von 10 Jahren, das wegen häufigen Nasenblutens und Atemnot bei größeren Anstrengungen in Behandlung kam, das Herz unter dem proc.xyphoides vorgetreten. Systole und Diastole, auch die der Vorhöfe, waren deutlich zu erkennen. Man konnte das Herz mit den Fingern fast ganz umgreifen. Druck darauf machte starkes Unbehagen.

Holt berichtet über ein Kind, das unmittelbar nach der Geburt einen gänseeigroßen Tumor — einen Nabelschnurbruch — von 2 Zoll Durchmesser in der Medianlinie auf dem Bauch hatte, der nur teilweise von normaler Haut bedeckt war, im übrigen von einer dünnen, durchsichtigen Membran. Darin fand sich außer Darmschlingen eine kleine, harte, pulsierende Masse, das Herz. Diastole und Systole waren deutlich zu sehen. Die Herzspitze konnte mit den Fingern unter den proc. xyphoides zurückgedrängt werden, wie auch der ganze Bruch

durch Bandage zurückzuhalten war. Doch trat dadurch, besonders beim Schreien, Cyanose auf. — Die übrigen Brust- und Bauchorgane schienen normal.

Auch in den Fällen von Sandifort, Wilson, Barrett, Aschoff (Fall 1) und Schmengler fand sich ein Nabelschnurbruch und Zwerchfelldefekt, durch den sich das Herz in die Bauchhöhle erstreckte. Sandifort gibt noch eine schwere Verkrümmung der Wirbelsäule und als Brucksackinhalt neben dem Herzen Leber und Darm an, Wilson ein Cor biloculare, Barrett den Ursprung der Aorta aus der A.pulmonalis.

In den Fällen von Aschoff und Schmengler war eine operative Beseitigung des Nabelschnurbruchs versucht worden, die aber zum Tode führte.

Über eine derartige, ausgezeichnet gelungene Operation berichtet Wieting. Bei einem dreijährigen Knaben, der einen teilweisen Defekt des Zwerchfells und der vorderen muskulären Bauchwand aufwies mit divertikelartiger Verlängerung des Herzens in den bruchsackartig vorgelagerten Herzbeutel, wurde das mannsfingerstarke Divertikel in die Tiefe zurückgebracht, indes ohne Verschluß der Zwerchfellücke, da eine zu starke Raumverminderung im Thorax befürchtet wurde. Trotz schwerer postoperativer Pneumonie konnte das Kind nach vier Wochen entlassen werden. Allerdings äußert der Verfasser Bedenken hinsichtlich der Mißbildung des Herzens selbst.

Doch beobachtete Rezek bei einem fünfunddreißigjährigen Tagelöhner, der verheiratet war und mehrere Kinder hatte, und der ihn wegen einer Erkältung aufsuchte, einen weichen, elastischen Körper in kontinuierlicher rhythmischer Bewegung, der von der Magengrube bis ½ Zoll an den Nabel reichte, ovoid, 2½ Zoll lang war und, von normaler Haut bedeckt, ½ Zoll über die Bauchoberfläche ragte. Von oben links hinter dem Brustbein kommend, lief der Körper nach unten in eine Spitze aus. „Der knöcherne Theil des Schwertfortsatzes fehlt; beim Austritt unter die Bauchfläche umgeben ihn rechts und links je eine schmale, unten in eine lange Spitze auslaufende, knorplige, ½ Zoll lange, dünne Platte; dies sind die knorplig gebliebenen, in zwei symmetrisch liegende und gleiche Theile gespaltenen Rudimente des proc. xyphoides.“ Der Körper ist gegen Druck wenig empfindlich, er läßt sich ohne Beschwerden in die

Brusthöhle zurückdrängen. Die Lage von Lunge, Leber, und Milz scheint normal zu sein. — Aus dieser Beschreibung ist durchaus auf ein Divertikel zu schließen.

Eindeutige Fälle von Divertikelbildung bei abdominaler Herzectopie sind die von Aschoff (Fall 2), Koller-Aeby, Gibert, O'Bryan, v. Thaden beschriebenen, sowie eine Göttinger Neubeobachtung, die mir zur Verfügung stand.

So schreibt v. Thaden über eine „röhrenförmige Verwachsung des linken Ventrikels mit einem Nabelschnurbruche" bei einem Knaben, der über fünf Monate lebte. Bei der Geburt fand sich ein kaum wallnußgroßer, Darm enthaltender Nabelschnurbruch. Ein wenigstens gänsefederkieldickes, pulsierendes Gefäß zog im Verlauf der Linea alba subcutan vom Schwertfortsatz zum Nabel. Trotz Bruchbandes erweiterte sich der Nabelschnurbruch in zwei Monaten auf Gänseeigröße. Das pulsierende Gefäß ist jetzt fingerdick und endet rundlich an der oberen Nabelpartie. Mit dem übrigen Bruchinhalt ist es reponierbar, doch zeigt das Kind dabei Unruhe. Der Tod tritt ein infolge Pertussis und Pneumonie. Bei der Sektion wird eine fingerförmige, 5,3 cm lange, 1 cm starke Verlängerung des linken Ventrikels gefunden, deren Spitze mit der vorderen Bauchwand verwachsen ist: „Vom kolbigen Ende ging ein fast zollanger, sehniger Strang in den Nabelschnurbruchsack über mit radiärer Ausbreitung, welche sich zum Gefäßnabel nicht deutlich verfolgen ließ".

O'Bryan sah bei einem Kinde von drei Monaten, das an Bronchitis gestorben war, eine weiche, ovale, halbdurchscheinende Geschwulst im Epigastrium, die im unteren Teil Colon, im oberen aber ein 1¾ Zoll langes, pericardbedecktes Divertikel des linken Ventrikels enthielt. Der proc. xyphoides fehlte, ebenso die Pars sternalis des Zwerchfells, durch dessen dreieckige Lücke das Divertikel nach unten ging, „aber durch die auf dem Zwerchfell ruhende Spitze des rechten Ventrikels am weiteren Herabtreten gehindert war".

Gibert beschreibt einen ähnlichen Fall:

Ein neugeborenes Mädchen hatte einen membranbedeckten, hühnereigroßen, pulsierenden Tumor im Epigastrium, der reponibel war. Eine 3 cm breite Spalte verlief vom Nabel zum Sternum. Die membranöse Bedeckung des „Tumors" ersetzte sich im Verlaufe von zwei Monaten durch solide Haut. — Bei der Sektion wurde eine

38 mm lange, fingerförmige Verlängerung des linken Ventrikels festgestellt, die durch eine Zwerchfellücke nach unten trat und durch einen serösen Strang, der sich in der ganzen Länge der vorderen Divertikelfläche hinzog, angeheftet war.

Über eine etwa siebenmonatige Frühgeburt, die drei Stunden lebte, berichtet Koller-Aeby. Oberhalb des Nabels war in der Medianlinie eine ovale Nabelschnurhernie vom Umfang eines Brillenglases, die durch die dünne Nabelschnurhülle leere Dünndarmschlingen sehen ließ. Darüber, ebenfalls von der Membran bedeckt, lag ein 1 cm im Durchmesser haltender Tumor, der sich als Divertikel des linken Ventrikels herausstellte: die Herzspitze war zu einem bleistiftdicken Strang ausgezogen, der das Zwerchfall durchsetzte und unterhalb des normalen Brustbeines in eine kuglige „Geschwulst" überging. Verwachsungen mit der Umgebung waren nicht nachzuweisen.

In dem von Aschoff gebrachten zweiten Fall, der mir in der Sammlung des Göttinger Pathologischen Instituts zugänglich wurde, bildet der völlig geschlossene Herzbeutel einen Bruchsack, der durch eine kreisrunde Öffnung im sternalen Abschnitt des Zwerchfells in einen Nabelschnurbruch hineinhängt. Das Herz befindet sich in der Brusthöhle, aber eine Verlängerung beider Ventrikel, des linken von 4½, des rechten von 3 cm, setzt sich nach unten fort. An der Durchtrittsstelle durch das Zwerchfell findet sich eine deutliche Einschnürung des Herzens; darunter ist das Divertikel aneurysmatisch erweitert. Einzelheiten im Herzen sind mit Sicherheit nicht zu erkennen, da die Höhlen mit hartem Farbstoff injiziert sind. Die A.subclavia dextra entspringt distal von der linken Subclavia aus der Aorta descendens, ist also nicht unauffindbar, wie Aschoff meinte.

Ähnlichkeit mit der Aschoff'schen Beobachtung bot eine im März 1936 im Göttinger Pathologischen Institut zur Sektion gekommene Frucht. Ob einiger Besonderheiten, für die in der Literatur keinerlei Parallelen anzutreffen sind, ist es angebracht, neben der Vorgeschichte den genauen Sektionsbericht folgen zu lassen.

Das Kind B. wurde am 5. 2. 1936 geboren *). Das Herz lag anscheinend in einem Nabelschnurbruchsack auf dem Bauch. Sowie es nach innen verlagert wurde, hörte es zu schlagen auf, und aus-

*) Wir verdanken die Möglichkeit dieser Untersuchung Herrn Prof. Valentin, der uns in liebenswürdiger Weise diese Frucht zugewiesen hat.

gesprochene Cyanose trat ein. Deshalb wurde von Prof. Oehler von einer Operation abgesehen. Das Kind wurde mit Muttermilch durch die Flasche gefüttert und gedieh zunächst ganz gut; nur reagierte es auf etwas festeres Wickeln sofort mit Cyanose, ebenso beim Schreien. — Nach Abfallen des Nabelschnürchens wurde auch der Bruchsack nekrotisch, und das Kind starb unter septischen Erscheinungen, die von dem jauchig zerfallenden Bruchsack ausgingen, am 28. 2. 1936. Sektionsbericht 151/36:

54 cm lange weibliche Kindesleiche, in Formalin konserviert, mit allen Zeichen der Reife, in kümmerlichem Ernährungszustand. (Siehe Abbildung 1).

Auf dem Bauch von der Nabelgegend aufwärts ein ovaler Hautdefekt in der Medianlinie von 5 cm Länge und 3 cm Breite, von schmutzig-gelbbrauner Farbe. Daraus ragt ein pflaumengroßer Tumor von gleicher Farbe 15 mm weit hervor. Fingerbreit darunter ist in dem schmierigen Belag eine Darmschlinge zu erkennen, die perforiert ist. Um den Hautdefekt herum hat die Haut einen 2 mm breiten, 1 mm hohen dunkelblauen Wall gebildet.

Nach Eröffnung der Bauchhöhle zeigt sich, daß der Tumor sich durch eine vordere Zwerchfellücke in die Brusthöhle fortsetzt, wobei er nach oben schmaler und schlauchförmig wird.

Die Nabelarterien sind gut sondierbar; der Urachus ist für ein Pferdehaar durchgängig. Die Nabelvene ist oblitiert und verläuft noch 12 mm an der Leberunterfläche, ehe sie durch eine kanalartige Öffnung in diese eintritt. Unmitelbar links von dem Lig.teres hep. ist die erwähnte Dünndarmschlinge an die Bruchoberfläche getreten. Eine weitere Dünndarmschlinge und ein Teil des Colon transverum sind mit ihr zu einem Konvolut verbacken, das indes durch leichten Zug gelöst werden kann. Die adhaerierenden Serosaanteile haben ein stumpfgraues Aussehen. Der ganze Darmtrakt enthält geringe Mengen einer weißlich-grauen Masse.

Dünn- und Dickdarm sind an einem gemeinsamen Gekröse befestigt, in dem zahlreiche Drüsen von Hirsekorn- bis Linsengröße liegen.

Die Gallenwege sind auf Druck durchgängig. Der Magen ist sackförmig, seine Schleimhaut ist glatt und dunkelblauschwarz, Duodenum und Pankreas sind ohne Besonderheiten, ebenso die Milz.

Abbildung 1.

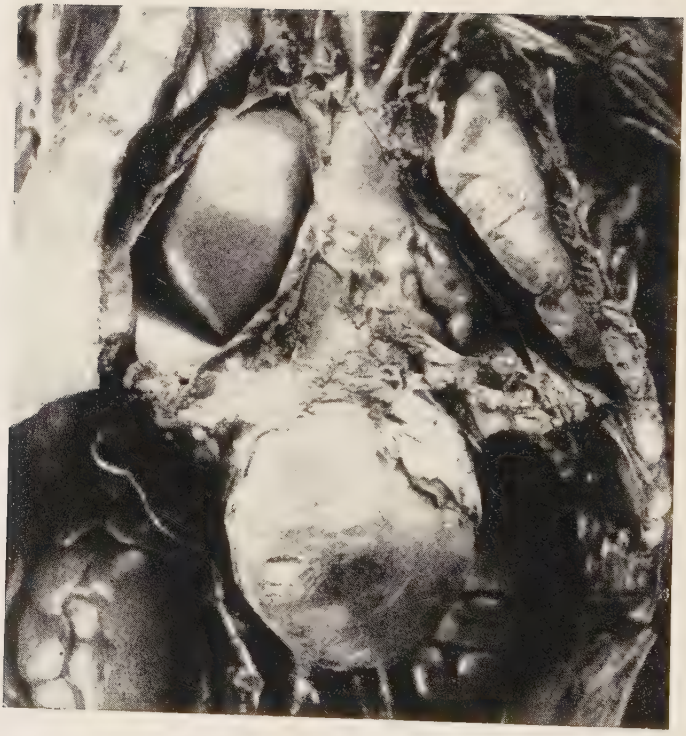

Abbildung 2.

Die fetal gelappten Nieren lassen sich leicht entkapseln und weisen auf dem Schnitt deutliche Rinden-Mark-Zeichnung auf, wie auch die Nebennieren. Die Ureteren sind gut sondierbar bis zur kontrahierten Blase.

Am Bau des Genitalapparates ist kein krankhafter Befund zu erheben.

Die Leber ragt beiderseits 3 cm über den vorderen Rippenrand. Seitlich reicht sie von der rechten Bauchwand bis fast zur linken und nimmt mehr als ein Drittel des Abdomens ein. Ihre Ausmaße betragen 105/50/60 mm, sie wiegt 155 g.

Die Gallenblase, die etwas dunkelgrünen Breis enthält, ist mit dem Fundusende 10 mm tief in das Leberparenchym eingebettet. Der untere Leberrand ist abgerundet. Auf der Grenze zwischen mittlerem und linkem Drittel der vorderen Leberfläche, fast in der Medianlinie, liegt in einer 6 mm tiefen, 35 mm breiten Nische der sich zur Brusthöhle fortsetzende Tumor. Das Centrum tendineum des Zwerchfells ist in diesen Ausmaßen fest mit der Leberoberfläche verbacken.

Die Zwerchfellskuppel steht rechts in Höhe der 5. Rippe, links in Höhe des 5. Intercostalraums. Die Pars lumbalis setzt beiderseits längs der 10. Rippe an. Eine muskulöse Pars sternalis des Zwerchfells ist nicht vorhanden, vielmehr läuft das Centrum tendineum nach vorn mit glattem Rande aus, sodaß keine Verbindung mit der vorderen Thoraxwand, insbesondere dem Sternum, besteht.

Der Thorax, oben eng und schmal, hat unten eine sehr weite Apertur. Das Sternum ist 62 mm lang, gemessen von der Incisura jugularis bis an die Ansatzstelle der 7. Rippe. Der epigastrische Winkel beträgt 130 Grad, ist also abgestumpft. Unmittelbar darunter drängt sich der Tumor vor. Ein proc. xyphoides wird zunächst nicht gefunden. Bei der Thoraxeröffnung, als das Sternum im Ganzen heraufgenommen wird, sind zwei aus dem unteren Ende des Sternum sprossende Fortsätze zu erkennen. Links ist es ein 10 mm langes, 2 mm breites Knorpelstück, das nach innen umgebogen ist und sich der linken 8. Rippe angeschmiegt hat. Der kräftigere rechte Fortsatz ragt zunächst 2 mm nach innen, um sich dann zu gabeln: der eine, stärkere Sproß, 6 mm lang, biegt scharf um und stößt auf die 7. rechte Rippe; der andere geht gerade weiter und bohrt sich wie eine Kralle in den schlauchförmigen, oberen Teil des offenbar zum Herzen ge-

hörigen Tumors. Beim Versuch, ihn daraus zu entfernen, reißt er an der Gabelungsstelle ab, bleibt also im Herzen stecken. — Das Knorpelgewebe wird dann mikroskopisch in der rechten Wand des Conus arteriosus nachgewiesen. —

Trachea und Bronchen sind ohne Besonderheiten. An der rechten Lunge fällt eine Unterteilung in vier Lappen auf. Die Thymusdrüse liegt dreilappig dem Herzbeutel auf. Dieser hüllt das Herz ein bis auf den ectopierten Teil, dessen Vorderfläche, die völlig frei zu Tage lag, weder von Epicard noch von Pericard bedeckt ist. Beide Herzbeutelblätter sind da, wo der Tumor unter dem Rippenbogen hervortritt, miteinander verklebt. An der Rückseite des Herzens tritt das Pericard auch längs des Tumors nach unten und erscheint hier — histologisch nachgewiesen — entzündlich an Spitze und seitlichen Rändern des Tumors verklebt, da, wo er an die Bruchoberfläche tritt, sodaß es zu keiner Kommunikation zwischen Herzbeutel und Abdomen kam.

Das Herz besteht, äußerlich gesehen, aus 2 Teilen, nämlich:

1. dem ectopierten Teil (Teil I).

Dieser ist 27 mm tief und 35 mm breit, wird aber in 45 mm Entfernung von der Spitze um die Hälfte schmäler, dort, wo er beginnt, intrathorakal zu verlaufen. 28 mm von der Einschnürungsstelle aufwärts spalten sich ein größeres und ein kleineres Gefäß ab. Das größere beschreibt einen Bogen nach hinten und verläuft an der linken Seite der Wirbelsäule nach abwärts, nachdem es auf dem Rücken des Bogens vier nach oben verlaufende Arterien abgegeben hat. Das kleinere Gefäß spaltet sich: Je ein Ast geht zur rechten bzw. zur linken Lunge; aus dem zur linken ziehenden tritt ein gleichstarkes Gefäß, das alsbald in den Bogen des großen Gefäßes mündet. — Das ganze Gebilde ist mit einer Frucht zu vergleichen, die mit einem etwas dickeren Stiel am Ast — den beiden Gefäßen — hängt (siehe Abbildung 2);

2. einem oberen Teil, der sich in der Horizontalen hufeisenartig von hinten um den Stiel des Teil I legt. Beide Enden sind knollig aufgetrieben; das rechte ist 30 mm hoch, das linke 25 mm. Die Gesamtbreite — einschließlich des von rückwärts umschlossenen Teil I — beträgt 50 mm. Nach unten laufen beide Enden in je einen mamillenförmigen Fortsatz aus. Im höchsten Punkt der beiden Enden treten von oben je eine Vene ein; ungefähr in der Mitte zwischen diesen, aber 10 mm tiefer, treten, aus dem Hilus der Lungen kom-

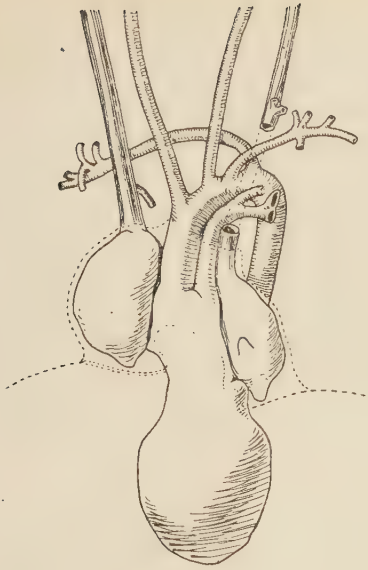

Abbildung 3.

Abbildung 4.

mend, je zwei aneinanderliegende Venen in eine kuppelartige Vorwölbung der Rückseite ein. (Abb. 4). Von hinten rechts unten steigt die V. cava inferior herauf und mündet unter diesen Gefäßen ein. Unterhalb des Gefäßeintritts biegt die senkrechte Rückfläche rechtwinklig nach vorn um; es entsteht so eine 14 mm tiefe Fläche, die auf dem Zwerchfell ruht und nach vorn, mit Beginn der Zwerchfellücke, senkrecht abstürzend in den Teil I übergeht.

Um Einblick in das Herzinnere zu bekommen, wird zunächst ein nicht ganz horizontaler Schnitt durch den intrathoracalen Teil gelegt (Schnitt 1). Die Rückwand wird nicht durchtrennt; die obere Schnitthälfte wird zurückgeklappt. Nach Entfernung des Cruors sieht man, daß der hufeisenförmige obere Teil II aus rechtem und linkem Vorhof besteht, die durch ein Septum getrennt werden, das an drei Stellen durchlöchert ist.

Der rechte Vorhof hat ein größeres Lumen als der linke. Seine Wandung ist 5 mm stark gegen nur 2 mm des linken. Nur die Hinterwand ist papierdünn; sie wird von der sich nach innen fortsetzenden Gefäßwand der Hohlvenen gebildet (Sinus venarum). Aus der Ge-

gend der Einmündungsstelle der V. cava sup. dextra läuft ein Muskelwulst am Septum entlang nach vorn unten; eine zweite, etwas schärfere Muskelnase beginnt am oberen Rand der Einmündungsstelle der V. cava inf. und verläuft weniger steil nach vorn unten, wo sie auf den ersten Muskelwulst auftrifft und mit ihm so ein schräg stehendes „V" bildet. Zwischen den beiden Schenkeln liegt oben hinten das offene Foramen ovale mit einem Lumen von 7 : 3 mm; darunter, im äußersten Winkel der Schenkel, eine weitere Öffnung mit 2 mm Durchmesser. Der untere Schenkel (=Limbus Vieusseni) ist 15 mm lang und nach unten etwas konkav; unter dieser Konkavität mündet die V. cava sup. sinistra, die an der Innenseite des linken Vorhofs zur Basis des Vorhofseptum verläuft, indem sie zum linken Vorhof hin eine Klappe bildet. Von dieser bis zur Vorderwand bleibt noch eine — dritte — Kommunikation mit einem Durchmesser von 3 mm zwischen den Vorhöfen.

Eine Verbindung zwischen rechtem Vorhof und rechter Kammer fehlt; da, wo das Ostium venosum zu vermuten wäre, findet sich ein 4 mm breiter, 2 mm hoher und 5 mm tiefer Spalt in Richtung auf den Ventrikel. Auch eine Vertiefung daneben endet blind.

Eine vom linken Vorhof in das Ostium venosum des linken Ventrikels eingeführte Sonde dringt durch eine zweizipflige Klappe nach unten in den ectopierten Teil I, dessen Rückwand eröffnet wird. Durch die Fensterung sieht man die Sonde in einen 35 mm hohen, 15 mm breiten und 10 mm tiefen Raum treten, den linken Ventrikel, dessen Wandung 7 mm stark ist.

Ein Horizontalschnitt, der durch die taillenartige Einschnürung in Höhe der Zwerchfellücke gelegt wird, zeigt die Sonde, die durch die Chordae tendineae der Bikuspidalklappe hindurch zum Ventrikel gelangt. Von diesem aus ist das starke Gefäß, das in einem Bogen nach oben zieht und auf dem Schnitt 1 drei Semilunarklappen zeigt, deren linke und rechte in ihrem Sinus je eine Öffnung aufweisen, den Ursprung der Coronararterien, und das sich so als Aorta ausweist, sondierbar.

Auf dem gleichen Querschnitt 1 wird noch ein unmittelbar links von der Aorta liegendes Gefäß durchtrennt, dessen Lumen die Form eines mit seiner Spitze auf die Aorta gerichteten Kommas hat. Das Lumen beträgt 3 : 1 mm, während die Aorta in gleicher Höhe

5 : 6 mm mißt. — Es ist die A. pulmonalis. In ihrem Verlauf nach oben hat auch sie drei Semilunarklappen. 15 mm darüber teilt sie sich in linken und rechten Lungenast. Aus dem linken kommt der 1,5 mm starke Ductus Botalli, der gut sondierbar ist, und mündet in den Aortenbogen.

Wird die A. pulmonalis von Schnitt 1 aus nach unten sondiert, so tritt die Sonde auf dem zweiten Schnitt einmal durch das Ostium arteriosum in den linken Ventrikel, bei einer anderen Sondierung aber durch ein 7 mm breites, von vorn rechts halbmondförmig in das Ostium arteriosum mündendes Lumen in einen Spalt, der dem linken Ventrikel von rechts vorne aufliegt. Dieser Spalt ist der rechte Ventrikel, dessen Vorderwand entfernt wird; sie liegt der Hinterwand fast an, nur ein dünnes Speckhautgerinnsel wird dazwischen gefunden. Die Hinterwand wird von Trabekeln gebildet, die oben innig verbunden sind, nach unten aber tiefere Lücken zeigen, deren eine offen mit dem linken Ventrikel kommuniziert; das Lumen entspricht dem der A. pulmonalis.

Auch vom rechten Ventrikel aus ist keine Verbindung zum rechten Vorhof zu finden.

Aus dem Aortenbogen entspringen 4 Arterien, aufsteigend: 1. die A. carotis comm. dextra, unmittelbar über der Umschlagstelle des Pericards; 2. die A. carotis comm. sinistra, drei mm über der vorigen; 3. die A. subclavia sinistra, 2 mm höher; 4. die A. subclavia dextra, bereits aus der Aorta descendens. Sie geht hinter dem Ösophagus zur rechten Seite. Der übrige Körper weist keine Besonderheiten auf.

Zusammenfassend wurden folgende Mißbildungen gefunden:

1. ein Nabelschnurbruch mit Ectopia cordis und Prolaps einer Dünndarmschlinge;
2. ein Herzdivertikel, aus beiden Ventrikeln bestehend, das in Höhe des Canalis auricularis durch einen eingewachsenen Teil des processus xyphoides an der vorderen Thoraxwand fixiert ist;
3. innere Herzmißbildungen: Atresie des Tricuspidalostiums, Vorhofs- und Ventrikelseptumdefekte.
4. Gefäßanomalien: Persistierende V. cava sup. sin. Abgang der A. subclavia dextra aus der Aorta descendens.

5. Mißbildung des proc. xyphoides und vordere Zwerchfellücke.
6. Mesenterium ileocolicum commune.

Wenn wir diese Mißbildungen mit denen der siebzehn vorhergehenden vergleichen, so finden wir soviel Übereinstimmendes, daß daraus auf eine gewisse Gesetzmäßigkeit gemeinsamer Entstehung geschlossen werden kann.

Da ist zunächst der Nabelschnurbruch. In 15 der Fälle wird er angegeben; in zweien (Ramel, Peacock) ist er wahrscheinlich; lediglich der Bericht von Deschamps (Herz an Stelle der rechten Niere) weicht ab.

Ebenso regelmäßig wird der mediane vordere Zwerchfelldefekt, meist mit Fehlen oder Mißbildung des proc. xyphoides, gefunden.

Der Herzbeutel ist in acht Fällen unvollständig, achtmal finden sich darüber keine Angaben, und nur zweimal ist er völlig intakt befunden worden. Achtmal, also fast in der Hälfte der Fälle, wird ein Divertikel des Herzens gefunden, das viermal vom linken Ventrikel, zweimal von beiden, und zwar in unserem Fall aus beiden Ventrikeln im Ganzen besteht, während zweimal der Anteil der einzelnen Kammern nicht nachgewiesen werden kann, da eine Sektion nicht stattgefunden hat. In drei weiteren Fällen (Holt, Ramel, Bergemann) ist das Vorhandensein eines Divertikels durchaus möglich.

Über Mißbildungen im Herzen berichten lediglich Wilson (Cor biloculare), Barrett (Aorta aus der Pulmonalis) und Schmengler (Ventrikelseptumdefekt).

Wieting spricht die Vermutung aus, daß der von ihm operierte Knabe weitere Herzmißbildungen aufweise, sodaß also nur in unserem Fall neben der Divertikelbildung weitere Herzfehler sicher nachgewiesen sind, während die Lebensdauer der von Rezek und Bergemann beschriebenen Personen durchaus gegen eine derartige Annahme spricht.

Der anormale Abgang der A. subclavia dextra aus der Aorta descendens wird nur noch von Sandifort und in dem Fall von Aschoff gefunden, während das Persistieren der V. cava sup. sinistra nur in zwei Fällen von thoracaler Ectopie angetroffen wird (Petzholdt, Eberle).

Ein Mesenterium ileocolicum commune fand sich auch im Fall Schmengler.

Um der Beantwortung der Frage: Wie kommt es nun zu der abnormen subthoracalen Ectopie des Herzens aus der Brusthöhle und warum finden wir dabei so häufig ein Divertikel der Herzkammern? näher zu kommen, gebe ich einen kurzen Überblick über die Entwicklung des Herzens, der vorderen Körperwand und des Zwerchfells an Hand der Arbeiten von Broman, Fischel und Herxheimer.

Das Herz entsteht aus einer paarigen Anlage, die zur Vereinigung kommt und einen in vertikaler Richtung verlaufenden, ventral vom Kopfdarm gelegenen Schlauch bildet, der innen von Endothelzellen ausgekleidet ist und aus dem visceralen Mesoderm besteht. Aus dem Endothelrohr wird das Endocard, aus dem visceralen Mittelblatt bildet sich das Myocard und das Epicard.

Der cranial gerichtete Teil des Herzschlauchs wird zum Truncus arteriosus, der in die beiden Aorten übergeht. Der caudale Teil ist durch querliegende Venenstämme, die den Sinus reuniens bilden, mit den in den Körperwänden verlaufenden Venen verbunden.

Nach Broman ist der Sinus venosus (= Sin. reuniens) in einer Mesenchymmasse an der cranialen Grenze des (relativ) noch sehr weiten Nabels eingebettet. „Er ist jederseits an den lateralen Körperwänden fixiert, und zwar anfangs durch die noch paarigen Venae umbilical. wie durch die beiden Ductus Cuvieri, später ausschließlich durch die letztgenannten. Diese Fixierung erklärt gewissermaßen die Tatsache, daß der Sinus venosus sich bei der folgenden Verkleinerung des Nabels nicht in demselben Maße wie die craniale Nabelgrenze bzw. wie der arterielle Herzteil kaudalwärts verschieben kann. Die Herzanlage muß sich daher schleifenförmig umbiegen und die den Sinus venosus umgebende Mesenchymmasse wird aus demselben Grunde in eine schief gestellte Scheidewand, das sogenannte Septum transversum (His) ausgezogen. Das Septum transversum geht caudal von der ventralen Körperwand aus (zwischen Nabel und Pericardialhöhle)".

Die Schleifenbildung des Herzschlauchs hat die Form eines liegenden S, und zwar steigt der Herzschlauch in dem caudalen (venösen) Anteil vertikal auf (oberes Drittel des S) und biegt dann in ventraler Richtung ab, um in fast entgegengesetzter Richtung abzusteigen (mittleres Drittel des S). Aus diesem absteigenden Schenkel entsteht der linke Ventrikel. — Jetzt kommt wieder eine Umkehrung

der Richtung nach dorsal und vorwiegend cranial: unteres Drittel des S. Dieser aufsteigende Schenkel geht über in den Truncus arteriosus und stellt die Anlage der rechten Kammer dar; die Umkehrstelle wird zur Herzspitze.

Durch die schon erwähnte Fixation des venösen Herzanteils und das caudal gerichtete Wachstum des arteriellen kommt jener allmählich dorsal und cranial zu liegen und wird durch eine Furche, den Sulcus atrioventricularis, vom arteriellen Herzen abgeschnürt, so, daß nur eine enge Kommunikation — das Foramen atrioventriculare commune — dazwischen bestehen bleibt.

Auf die komplizierten Vorgänge der Septenbildung, durch die es zur Trennung der Vorhöfe, der Kammern und des Truncus arteriosus in Aorta und A. pulmonalis kommt, will ich hier nicht eingehen, da ihre Besprechung außerhalb unseres Themas liegt, und auch in den Auffassungen der hierfür einschlägigen Autoren — B o r n und H i s — weitgehende Meinungsverschiedenheiten bestehen.

Es sei hier nur zur Erklärung des in unserem Falle angetroffenen Foramen atrioventriculare commune und der Vorhofsseptumdefekte erwähnt, daß hier wohl die Folge einer Störung der Vorhofsscheidewandbildung vorliegen dürfte. So schreibt B r o m a n (S. 537), daß das Septum primum zwar normal angelegt sein kann, aber nicht hoch genug wird, um sich mit den Endocardkissen des Ohrkanals (=Foramen atrioventriculare) zu verbinden. Die beiden Vorhöfe kommunizieren also durch ein Loch am unteren Rande des Septum, und die beiden Endocardkissen des Ohrkanals bleiben getrennt. Als Folge der mangelhaften Trennung der beiden Vorhöfe wird der einfache Ohrkanal nicht in die beiden Atrioventrikularöffnungen aufgeteilt und der rechte Ventrikel erhält keine direkte Verbindung zum rechten Vorhof.

In unserem Fall dürfen wir annehmen, daß durch die Fixation des Herzens am Thorax mittels einer Knorpelspange des proc. xyphoides in Höhe des Ohrkanals eine mechanische Behinderung vorgelegen hat.

Die Schleifenbildung des Herzens geht nach Herxheimer am 12.—15. Tage vor sich, die Bildung der Septen beginnt in der 4. Woche und ist in der achten abgeschlossen.

Wenden wir uns nun der Entwicklung der ventralen Körperwand und des Zwerchfells zu.

Am menschlichen Embryonen der ersten Wochen fällt der mächtige Herzwulst auf, der, unter dem 4. Kiemenbogen beginnend, sich bis an den Hautnabel heraberstreckt und zu dem dann noch der Wulst der Leber kommt, die sich im unteren Bereich des Septum transversum entwickelt. Dieses entsteht, wie schon oben erwähnt wurde, aus einer den Sinus venosus umgebenden Mesenchymmasse, die bei den Wachstumsverschiebungen des Herzens und der Leber aus einer ursprünglich horizontalen in eine schief frontale Platte ausgezogen wird. Aus ihr entsteht im wesentlichen der Herzbeutelboden und die zentrale Partie des Zwerchfells, während dessen hintere und seitliche Teile aus dem Mesenterium und den lateralen Körperwänden unter Vermeidung der Urnierenfalten hervorgehen. (Broman, S. 583).

Die den Herzwulst bedeckende ventrale Körperwand ist eine dünne, nur aus Ektoderm und embryonalem Mesothel bestehende Lamelle (F i s c h e l), die auch die Wandung des um diese Zeit bestehenden, durch das Wachstum des Dünndarms bedingten physiologischen Nabelschnurbruchsacks darstellt, der im Verlauf des 3. Embryonalmonats wieder schwindet.

Die endgültige vordere Körperwand entsteht nach K e r m a u n e r (S. 58) durch die Spaltung der den entsprechenden Urwirbeln angehörigen Myotome in eine dorsale Hautplatte und eine ventrale Muskelplatte: in die erwähnte Lamelle, die Membrana reuniens, wächst die Muskelplatte ein und bildet so die muskuläre Bauchwand, während die dorsale Platte des Myotoms, die Cutislamelle, den entgültigen Schluß der Bauchwand bewirkt.

Daß normalerweise die Wandung des physiologischen Nabelschnurbruches mit zur Bildung der Rumpfwand gebraucht wird, hält Kermauner durchaus für möglich: „es wäre das die einfachste Lösung der Frage vom Zurücktreten der Darmschlingen in die Leibeshöhle".

Auch die Schließung des Thorax erfolgt durch die Haut-Muskel-Platte aus den Urwirbeln der entsprechenden Höhe. — Das Sternum entsteht aus einer paarigen Anlage, den Sternalleisten, die von cranial nach caudal miteinander verschmelzen, wobei der Zeitpunkt der

Verschmelzung abhängig ist vom Descensus des Herzens. (Ch. Müller). Für die craniale Hälfte des Sternums ist dieser Prozeß normalerweise am Ende des 2. Fetalmonats beendet, während caudal teilweise Vereinigung oder Annäherung bis zur Berührung zustande gekommen ist. Als unmittelbare distale Fortsetzung der Sternalleisten ist die paarige Anlage des Proc. xyphoides bereits um die Mitte des 2. Fetalmonats entwickelt und geht am unteren Ende ohne scharfe Grenzen in das Bindegewebe der Bauchdecken über (Ch. Müller).

Nach diesen entwicklungsgeschichtlichen Voraussetzungen können wir uns mit der formalen Genese der subthoracalen Herzectopie und der Herzdivertikel befassen.

Der regelmäßige Befund: Nabelschnurbruch und Zwerchfelldefekt läßt auf einen Sitz der Störung in der Region zwischen der primären Herzanlage und der Austrittstelle des Nabelstranges schließen (Sievers).

Aschoff sagt, daß es sich bei den Nabelschnurbrüchen nicht um eine abnorme Weite der Nabelschnurscheide im engeren Sinn handeln kann, sondern der Bruchsack wird von der ganzen vorderen Bauchwand gebildet. „Nur die Kleinheit derselben, die Bekleidung mit einer Decke, wie sie die Hülle der Nabelschnur bildet, täuscht die Annahme vor, daß die Nabelschnurscheide trichterförmig erweitert wäre. Wenn wir aber bedenken, daß bei den gewöhnlichen Formen von Nabelschnurbruch das Gebiet zwischen dem Proc. ensiformis und dem Nabelgefäßansatz das erweiterte ist, so müssen wir jeden Anteil der Nabelschnur zurückweisen und erklären: die obere Hälfte der Bauchwand, zwischen Brustgrenze und Nabel gelegen, ist der Sitz des Bruches". Aschoff entnimmt daraus eine zu weite Anlage der Bauchwand. Mit Sievers und Schmengler schließen wir uns der Meinung von Kermauner an, der eine Störung im Wachstum der aus den Myotomen der Urwirbel hervorgehenden Haut-Muskel-Platte annimmt, die die Bildung der vorderen Rumpfwand bewirkt. „Da dieselben ausgesprochen segmental angeordnet sind, ist es auch leicht verständlich, daß nur eine bestimmte, in den einzelnen Fällen variierende Zahl von metameren Segmenten im Wachstum gehindert wird und danach auch bestimmte, ebenso variierende Rumpfabschnitte beteiligt erscheinen". — Mit dieser Auffassung sind alle Formen der

Brust- und Bauchspalten, wozu auch der Nabelschnurbruch gehört, einleuchtend erklärt.

Nicht erklärt ist damit die subthorakale Ectopie des Herzens.

So sagt Kermauner (S. 62): „Durch mediane Zwerchfelldefekte kann das Herz herabtreten. Die Deutung dieser Defekte ist nun in verschiedener Weise möglich. Aschoff weist darauf hin, daß der Proc. xyphoides sehr häufig fehlt, und möglicherweise nur ein sehr großes Larrey'sches Dreieck vorliegt. Doch gibt es auch Fälle, in welchen das ganze Zwerchfell etwas tiefer steht; hier müßte eine abnorm tiefe Anlage des Zwerchfells angenommen werden, (vielleicht abnormes Längenwachstum der Praecardialplatte)".

Sievers nimmt als Ursache einen Materialfehler an, der sich in der Region zwischen primärer Herzanlage und der Austrittstelle des Nabelstrangs lokalisiert.

Bergemann erklärt den in seinem Fall angetroffenen Herztiefstand damit, daß infolge des Brustbeindefekts die Muskelbildung und -Anheftung der Pars sternalis des Zwerchfells an die vordere Thoraxwand unterblieben sei; dadurch sei es nicht zur natürlichen Spannung der Zwerchfellkuppel gekommen und das Herz sei nach unten gerutscht.

Wir können uns aufgrund der in unserem Fall gemachten Beobachtung, wie auch aufgrund der Befunde in den Fällen von v. Thaden, Aschoff und Koller-Aeby keineswegs den Ansichten von Aschoff, Kermauner, Bergemann und Sievers anschließen, sondern halten den Defekt des unteren Sternums wie auch die vordere mediane Zwerchfellücke für eine Hemmungsmißbildung infolge der primär abnormen Lage des Herzens.

Wir begründen dies folgendermaßen:

Unter 18 Fällen von Ectopia cordis abdominalis fanden wir achtmal ein Divertikel des Herzens, „durch eine Zwerchfellücke getreten".

In vier dieser Fälle können wir über das Aussehen dieser Divertikel eingehendere Angaben machen:

v. Thaden: Das Divertikel wies unterhalb des Durchtritts durch das Zwerchfell eine kolbige Auftreibung auf.

Koller-Aeby: Das Divertikel ging unterhalb des Zwerchfalls in eine kugelige „Geschwulst" über.

Aschoff: An der Durchtrittsstelle durch das Zwerchfell deutliche Einschnürung des Divertikels, darunter „aneurysmatische" Erweiterung.

In unserem Fall ist das Divertikel an der Durchtrittstelle durch das Zwerchfell deutlich eingeschnürt; weist es doch 20 mm unter der Einschnürungsstelle den doppelten Umfang auf.

Aus diesen Befunden schließen wir:

1. Das Primäre ist die abnorm tiefe Lage der Herzschleife (der venöse Herzanteil ist bekanntlich durch den Sinus venosus im Bereich des Septum transversum fixiert, deshalb kann sich nur die artierielle Herzschleife caudal und ventral vom Septum transversum verschieben).

2. Zur Ektopie des Herzens kommt es erst, wenn sich die normale Zwerchfellsanlage entwickelt und den caudalen Verschluß der Brusthöhle bewirken möchte.

3. Die Zwerchfellücke und die Mißbildung des proc. xyphoides sind sekundär. Sie sind ein greifbarer Beweis für das fruchtlose Bemühen des Gewebes (Zwerchfell, Thoraxwand), seine normale Wachstumsrichtung gegen das kräftig pulsierende, hindernde Herz durchzusetzen. Immerhin zeigt die Einschnürung des Divertikels, daß auch das Herz bis zu einem gewissen Grade nachgegeben hat.

Als Ursache der abnormen Lage des Herzens vor Abschluß der Brusthöhle bestehen mehrere Möglichkeiten. Arnold spricht sich in seiner Arbeit über die Divertikel des Herzens für eine Entstehung derselben infolge von amnionalen Verwachsungen aus. Aschoff (und auch Kermauner) hält dies für unwahrscheinlich, da ein Freiliegen des Herzens nicht vorkomme. Deshalb halten sie einen Teil dieser Strangbildungen für Reste des Mesocardium anterius.

Dem müssen wir entgegenhalten, daß u. a. nach Fischel (S. 680) beim Menschen ein ventrales Mesocard überhaupt nicht gebildet wird und daß Fälle, wie der von Rieländer (das Herz war durch einen Amnionfaden, der an der Herzspitze inserierte, zum Munde emporgezogen), die Möglichkeit amnionaler Verwachsungen beweisen.

An den meisten der Fälle von Ectopia cordis abdominalis konnten wir — im Gegensatz zu der suptrathorakalen und thorakalen Form der Herzektopie — eine relativ hohe Lebensdauer der davon betroffenen

Menschen feststellen. Da das Herz ursprünglich in der Halsgegend liegt und von da caudalwärts rückt und von seinem Descensus die Verschmelzung der Sternalanlage abhängig ist, können wir vermuten, daß der teratogentische Terminationspunkt bei der suprathorakalen und thorakalen Form der Herzektopie ein früherer ist, als bei der abdominalen, und daß somit das Organ in einer weniger entwickelten, also weniger lebensfähigen Entwicklungsstufe von der infolge seiner anormalen Lage durch den entgültigen Verschluß der Brusthöhle bedingten Störung betroffen wird.

In unserem Fall ist der Versuch, das Herz intraabdominal zu verlagern, daran gescheitert, daß die Fixierung des Herzens an der vorderen Thoraxwand nicht erkannt wurde. Doch scheint uns — bei der schweren inneren Herzmißbildung — die Lebensfähigkeit des Kindes selbst bei gelungener Operation mehr als fraglich gewesen zu sein.

Zusammenfassung:

Unter achtzehn Fällen von Ectopia cordis abdominalis wurden acht Fälle angetroffen, bei denen nicht das ganze Herz, sondern nur ein Divertikel durch eine vordere, mediane Zwerchfellücke aus der Brusthöhle ragte. Das Divertikel kommunizierte entweder mit der linken Kammer allein, oder mit beiden Kammern, oder bestand in unserm Fall aus beiden Kammern. In vier dieser Fälle, darunter dem unsrigen, konnte eine deutliche Einschnürung des Divertikels an der Durchtrittstelle durch das Zwerchfell festgestellt werden, während sich in der Beschreibung der übrigen Fälle darüber keine Angaben fanden. Daraus, wie auch aus entwicklungsgeschichtlichen Erwägungen, wurde geschlossen, daß das Herz nicht sekundär durch eine bereits vorhandene Zwerchfellücke tritt, sondern daß das Herz primär eine anormale Lage einnimmt und die Zwerchfellücke eine dadurch bedingte Hemmungsmißbildung darstellt.

Quellennachweis.

1. Ahlfeld. Archiv für Gynäkölogie, Bd. 12 u. 14.
2. Arnold, J. Virchows Archiv 137, S. 318 ff. „Über angeborene Divertikel des Herzens".
3. Aschoff. Virchows Archiv 144, S. 51 ff. „Über das Verhältnis der Leber und des Zwerchfells zu den Nabelschnur- und Bauchbrüchen".
4. Barrett. Zitiert nach Peacock in „On malformations of the human heart", London, 1866.
5. Bergemann. Medizinische Klinik 1921, 2, S. 41: „Über eine seltene Mißbildung des Zwerchfells und des Brustbeins".
6. Chiari. Jahrbuch f. Kinderheilkunde u. phys. Erziehung, 1881, Bd. 16: Herzventrikelkommunikation durch Intertrabekularlücke.
7. Corning, Lehrb. der Entwicklungsgeschichte des Menschen. Erschienen in München und Wiesbaden 1921.
8. Deschamps. Journal général de Médecine, Paris 1806, To. 26, p. 375: Observation sur un déplacement remarquable du coeur.
9. Eberle, D. Ein Fall von Ectopia cord. thoracica, Inaug.-Diss. Gießen 1909.
10. Fischel, A. Entwicklung d. Menschen, Wien und Berlin 1929.
11. Fennell. Transactions of the Pathol. Society, London, 1902, Vol. LIII, p. 187: Congenital malformation of the heart; diverticule of right ventricle.
12. Gibert. Progrès médical, 1883: Observation d'un cas de malformation du coeur etc.
13. Heller-Gruber. Zeitschrift für Kinderheilkunde 1914, Bd. 11: Beitrag zur Kasuistik der Herzmißbildungen.
14. Gruber, G. B., Schwalbe-Gruber. Die Morphologie der Mißbildungen, III, 3. L., Kap. 2, S. 81: „Die Mißbildungen des Zwerchfells".
15. Heijl, C. Acta Paediatrica, Stockholm, 1932. Vol. XIII, p. 152.
16. Herxheimer. Schwalbes Morphologie der Mißbildungen, III, III. L., 2. Abt. 4. Kap.: Mißbildungen des Herzens und der großen Gefäße.
17. His. Archiv f. Anatomie u. Entwicklungsgeschichte 1881, S. 311 ff.: Mitteilungen zur Embryologie der Säugetiere und des Menschen.
18. Holt. N. d. Zentralblatt d. inneren Medizin, 1898, S. 635: A remarqucable case of ectocardia with displacement, the heart beating in the abdominal cavity.
19. Klautsch. Zentralblatt f. Allgem. Pathologie, 1895, S. 385: „Zur Kasuistik der Bauchspalten".
20. Kermauner. In Morphologie der Mißbildungen v. Schwalbe, III, III, I. L., S. 41: Die Mißbildungen des Rumpfes.
21. Koller-Aeby: Archiv für Gynäkologie, 1907, Bd. 82, S. 184.
22. Notter. Virchows Archiv 264, S. 285 ff.: Ectopia cordis abdominalis beim Schwein.
23. Obermaier. Virchows Archiv 46, S. 209: Eine unvollständige Brustbeinspalte.

24. O'Bryan. zit. nach Peacock, On malformations of the human heart, London 1866, p. 7.
25. Peacock. On malformations of the human heart, London, 1866.
26. Petzholdt, J. Ein Fall von Ectopia cordis pectoralis externa, Inaug.-Dissert. Jena 1919.
27. Ramel. Journal de Médecine, To. XLIX, 1778, p. 423: Observation de Médecine: Sur un coeur situé au-dessous du diaphragme.
28. Ravn. Archiv f. Anatomie u. Entwicklungsgeschichte 1889, S. 123. Über die Bildung der Scheidewand zwischen Brust- und Bauchhöhle in Säugetierembryonen.
29. Rezek. Wiener medizinische Presse 1868, 9. Jahrg. S. 673 f.
30. Rieländer. Archiv für Gynäkologie 1909, Bd. 88, S. 88.
31. Rokitansky. Die Defekte der Scheidewände des Herzens, Wien, 1875.
32. Sandifort. Acta helveticae, Basel 1772, Vol. VII, p. 56 ff. „Observatio de foetu monstroso, cujus viscera abdominalia omnia unacum corde extra corpus propendebant".
33. Sievers, R. Archiv f. klinische Chirurgie, Bd. 153, S. 703: Großer Nabelschnurbruch mit vorderer Zwerchfellücke und Situs inversus der Bauchorgane.
34. Schmengler. Zieglers Beiträge zur Pathol. Anatomie, Bd. 87, S. 681: Über Ectopia cordis.
35. Schulz. Virchows Archiv 216. — Entwicklungsanomalie der Cava superior. Persistenz des linken Ductus Cuv..
36. v. Thaden. Zeitschrift f. rationelle Medizin XXXIII, S. 58: Mißbildung der linken Herzkammer.
37. Wieting. Zeitschrift für Chirurgie, 1912, B. 114, S. 293: Eine operativ behandelte Herzmißbildung.
38. Wilson. Philosophical Transactions of the Royal Society of London, 1798, p. 346: Adescription of a very anusual Formation of the human heart.
39. Broman. Normale und abnormale Entwicklung des Menschen, Wiesbaden 1911.
40. Müller, Charlotte. Morphol. Jahrbuch 35, 1906, S. 656 ff. Über die Entwicklung des Brustkorbs.
41. Ruge, H. Virchows Archiv 126. — Über Defekte der Vorhofsscheidewand des Herzens.
42. Schwalbe, E. Die Morphologie der Mißbildungen v. Schwalbe: I. Teil: Allgem. Mißbildungslehre, S. 132 ff.

Lebenslauf.

Am 11. Juli 1912 wurde ich als Sohn des Gastwirts Ferdinand Iffert und dessen Ehefrau Lina, geb. Jungk, in Urnshausen, Krs. Eisenach, geboren. Ich besuchte vier Jahre die Volksschule in meinem Heimatdorf, darauf fünf Jahre die Realschule in Dermbach und erhielt nach dreijährigem Besuch des Reformreal-Gymnasiums zu Vacha das Zeugnis der Reife, am 9. 3. 1931.

Nach fünfsemestrigem Studium in Erlangen bestand ich die ärztliche Vorprüfung. Von Breslau aus, wo ich im Sommersemester 1934 studierte, trat ich zu einjährig-freiwilligem Heeresdienst bei der 5. I.R. „Nürnberg" in Nürnberg ein. Vom Wintersemester 1935 an setzte ich mein Studium in Göttingen fort und bestand am 4. 6. 1937 das medizinische Staatsexamen. Gegenwärtig bin ich am Pathologischen Institut der Universität Göttingen als Medizinalpraktikant tätig.

Göttingen, den 27. August 1937.

Georg Walter Iffert.